

# Die chirurgisch gesteuerte maxilläre Expansion (GME) durch selektive Schwächung der Gesichtspfeiler

*Die chirurgisch unterstützte Gaumennahtsprengung (SARME = Surgically Assisted Rapid Maxillary Expansion) ist eine anerkannte und in der Praxis bewährte Methode, bei zu schmalen Oberkiefer und teilweise auch bei einem gravierenden Engstand der Zähne den Oberkiefer transversal zu entwickeln und die Zahnbogenlänge zu vergrößern. Mit dieser Methode ist allerdings nur eine symmetrische Erweiterung des Oberkiefers möglich. Mit der neuen Methode der selektiven chirurgischen Schwächung der Gesichtspfeiler (GME = Guided Maxillary Expansion) kann zudem die Entwicklung des Oberkiefers dreidimensional gesteuert und – entsprechend der jeweiligen Indikation – der individuell nötige Raum gewonnen werden. Die Autoren beschreiben im Folgenden Indikationen und Vorgehensweisen bei einer SARME sowie bei der von Prof. Lindorf entwickelten Methode der GME.*

Eine Person mit einem unattraktiven Gesicht wird von der Gesellschaft als weniger intelligent und weniger begehrenswert betrachtet<sup>28,31</sup>. Die Mehrzahl der jugendlichen und erwachsenen Patienten, die eine kieferorthopädische Behandlung wünschen, erwarten daher neben funktionellen vor allem ästhetische Verbesserungen, die Harmonisierung der Gesichtszüge und insbesondere ein attraktives Lächeln<sup>21,31</sup>. Neben Zahnform, Zahnstellung, Inzisallinie und Gingivaverlauf sind dabei die bukkalen Korridore von großer Bedeutung<sup>23,42</sup>. Letztere sind definiert als „schwarze Schatten“ zwischen der bukkalen Zahnoberfläche und den Mundwinkeln<sup>31</sup>. Ein extremer Schmalkiefer wird nur in seltensten Fällen (z. B. bei Hugh Grant) als sympathisch empfunden. In der Regel wirkt ein Lächeln mit gut gefüllten bukkalen Korridoren vital und attraktiv. Es setzt eine gute transversale Entwicklung des Oberkiefers voraus.

Weitere Wünsche des Patienten sind in der Regel die Erhaltung seiner Zähne und die Langzeitstabilität des Ergebnisses. Extraktionstherapien sind sehr unpopulär. Es muss also nach Alternativen, d. h. Möglichkeiten der Zahnbogenvergrößerung, gesucht werden und die Rezidivraten der Behandlungsmethoden sind von großer Bedeutung.

## Problematik der transversalen Entwicklung des OK

### Anatomische Grundlagen

Die transversale Entwicklung des schmalen Oberkiefers, den schon Hippokrates erwähnte, wurde seit ca. 1730 mit verschiedenen Dehnapparaturen versucht. Eine forcierte Erweiterung im Sinne der nicht chirurgischen Gaumennahtsprengung (GNE = Gaumennahterweiterung) wurde erstmals von Angell im Jahr 1860 durchgeführt<sup>1</sup> und später vor allem von Derichsweiler in den 1950er Jahren beschrieben<sup>11,12</sup>. Grundlegende Untersuchungen über die Ossifikation der medianen Oberkiefersutur von der Geburt bis zum Erwachsenenalter zeigen eine Verknöcherung von posterior nach anterior und eine zunehmende Schlängelung (Reißverschluss-Form) bei großer Variationsbreite des Verschlusszeitpunktes<sup>30,37,49</sup>.

Dabei zeigte sich auch, dass diese Sutur nicht, wie früher angenommen, allein für das häufige Versagen der konventionellen GNE bei Patienten im Alter von über ca. 16 Jahren, sogar bei Spaltpatienten, verantwortlich sein kann. Vielmehr wurden die circum-maxillären Strukturen des Gesichtsschädels als Hauptwiderstandszonen erkannt<sup>4,35</sup>. Drei Gesichtspfeiler, der fronto-maxilläre (Apertura piriformis), der zy-



**Prof. Dr. Dr. Dr. Helmut H. Lindorf**

Studium der Medizin und Zahnmedizin mit Promotion zum Dr. med. und Dr. med. dent., Universität Erlangen-Nürnberg  
 Facharztausbildung zum Arzt für MKG-Chirurgie und plastische Operationen, Universität Erlangen-Nürnberg und Denver/USA  
 Habilitation zum Dr. med. dent. habil.  
 Gastprofessur in Denver/USA  
 Niederlassung in Nürnberg mit Belegabteilung Klinikum Hallerwiese  
 1983 Ermächtigung zur Weiterbildung von Zahnärzten im Gebiet der Oralchirurgie  
 Ernennung zum Professor der Universität Erlangen-Nürnberg  
 Ermächtigung zur Weiterbildung von Ärzten im Gebiet der MKG-Chirurgie  
 Internationaler wissenschaftlicher Beirat des Journal of Craniofacial Surgery  
 Liste der führenden Medizinforscher  
 2001 Diplomatenstatus des International Congress of Oral Implantologists  
 2002 Referentenstatus Konsensuskonferenz Implantologie  
 2003 Spezialist Implantologie der DGZI  
 2005 Experte der Implantologie (DGOI)  
 Leiter des N-I-Z, Nürnberger Implantologie Zentrum  
 104 wissenschaftliche Veröffentlichungen und zahlreiche Vorträge im In- und Ausland, 6 Buchbeiträge, 1 Monographie  
 Zahlreiche Patente und Gebrauchsmuster für chirurgische Instrumente zur Durchführung neuer Operationsmethoden  
 Arbeitsschwerpunkte: Implantologie (BDIZ), Dysgnathiechirurgie

gomatiko-maxilläre (Crista zygomatico-alveolaris) und der pterygo-maxilläre (Sutura pterygopalatina), sind dabei von Bedeutung. Da dieser Faktor zwar bekannt, zunächst aber nicht quantifizierbar war<sup>35,49</sup>, wurden verschiedene OP-Verfahren empfohlen, die mit unterschiedlicher Schwächung dieser Pfeiler einhergingen<sup>2,22-24, 35,45,49,53</sup>. Während z. B. Zöller<sup>55</sup> nur



**Dr. Renate Müller-Herzog**

Studium der Zahnmedizin mit Promotion zum Dr. med. dent., Universität Erlangen-Nürnberg  
Seit 1983 Ausbildungs- und Weiterbildungsassistentin in Praxis Prof. Dr. Dr. Dr. Lindorf, Nürnberg, später angestellte Zahnärztin  
1987 Fachzahnärztin Oralchirurgie  
Seit 1997 Gemeinschaftspraxis mit Prof. Dr. Dr. Dr. Lindorf, Dr. B. Janus und Dr. E. Körner in Nürnberg  
Zahlreiche wissenschaftliche Veröffentlichungen und Vorträge  
Jahrespreis der Arbeitsgemeinschaft Kieferchirurgie gemeinsam mit Prof. Dr. Dr. Dr. Lindorf  
Arbeitsschwerpunkte: Chirurgische Zahnerhaltung, Parodontologie, Implantologie

den Processus zygomaticus maxillae am Ansatz und den Gaumen median osteotomiert und Glassman<sup>13</sup> nur die faziale Oberkieferwand von der Apertura piriformis bis dorsal der Crista zygomatico-alveolaris, durchtrennen Bell und Epker<sup>4</sup> im Sinne einer subtotalen Le-Fort-I-Osteotomie alle Gesichtspfeiler und osteotomieren die Mittellinie. Mit einer starken Dehnapparat wird dann im Sinne einer Distractionsosteogenese nach dem von Ilizarov<sup>19</sup> beschriebenen Prinzip postoperativ der Oberkiefer aufgedehnt. Die Apparatur lässt dabei durch die reziproke Wirkung nur eine symmetrische Dehnung zu<sup>35</sup>.

### Studien zum Widerstand der Gesichtspfeiler

Über den Widerstand der Gesichtspfeiler konnten durch neuere Untersuchungen, wie z. B. Finite-Elemente-Studien, mehr Informationen gewonnen werden. So konnte z. B. die Sutura pterygopalatina als die widerstandsfähigste Zone benannt wer-

den<sup>18,20</sup>. Eine modifizierte subtotale Le-Fort-I-Osteotomie mit nachfolgender Distraction ist deshalb heute ca. ab dem 14. bis 15. Lebensjahr<sup>6,30,36</sup> allgemein Stand der Technik und wird als chirurgisch unterstützte Gaumennahterweiterung oder auch SARME (Surgically Assisted Rapid Maxillary Expansion) bezeichnet<sup>23</sup>.

### Risiken bei ungenügender Schwächung der Gesichtspfeiler

Gegenteilige Meinungen zu dieser allgemein anerkannten Auffassung werden zwar immer wieder publiziert und haben in manchen Fällen vielleicht auch ihre Berechtigung<sup>47,51</sup>. Bei nicht genügender Schwächung der Knochenstrukturen besteht aber bekanntermaßen ein hohes Risiko einer übermäßigen bukkalen Kippung der Ankerzähne, von Wurzelresorptionen und Knochenresorptionen, Dehnszymbildungen und parodontalen Problemen; darüber hinaus kann die Sutureöffnung misslingen, starke Schmerzen können auftreten und es besteht eine deutliche Rezidivneigung<sup>3,17,32,33,35,43,44,45</sup>. In seltenen Fällen werden sogar Komplikationen im Bereich der Schädelbasis, z. B. der Nervenaustritte am Foramen rotundum, Foramen ovale und der Fissura orbitalis superior, beschrieben, wenn die Maxilla nicht genügend vom Keilbein separiert wird<sup>18</sup>. Es muss also eine Abwägung hinsichtlich des Risikos der Komplikationen und des Ausmaßes der chirurgischen Invasion erfolgen<sup>23</sup>.

### Indikationen der transversalen Entwicklung des Oberkiefers

Hauptindikation ist eine deutliche transversale Enge des Oberkiefers, auch in Relation zum Unterkiefer<sup>23,35,49</sup>. Während dental bedingte Kreuzbisse dental korrigiert werden können, müssen skelettale Kreuzbisse ursächlich angegangen werden, wenn nicht die vielen oben genannten nachteiligen Folgen einer dentalen Kompensation in Kauf genommen werden sollen<sup>35</sup>. Nur geringe Diskrepanzen bis maximal fünf Millimeter können ggf. dental kompensiert werden<sup>43</sup>.

Die absolute Indikation der SARME ist also der skelettale Kreuzbiss. In komplexen Dysgnathie-Fällen mit transversalen, vertikalen und sagittalen Problemen stellt

dabei die Korrektur der transversalen Kieferdiskrepanz als Ersteingriff den Einstieg in die kieferorthopädisch-chirurgische Dysgnathiekorrektur dar<sup>55</sup>. Die kieferorthopädische Ausrundung der Zahnbögen und die Einstellung der Zahnachsen etc. können ja erst nach einer ausreichenden transversalen Entwicklung des Oberkiefers erfolgen. Später schließt sich dann die sagittale und/oder vertikale Korrektur der Relation an. Im Zuge der SARME können auch impaktierte Weisheitszähne mit entfernt werden, wenn dies im weiteren Behandlungsverlauf ohnehin geplant wäre. So kann dem Patienten ein zusätzlicher chirurgischer Eingriff erspart und seine Motivation gefördert werden.

Eine weitere Indikation der SARME ist die Vergrößerung des Zahnbogens bei schmalen Oberkiefer (und ggf. auch Unterkiefer) mit dem Ziel, einen Engstand ohne Extraktionstherapie aufzulösen<sup>31</sup>. Argument hierfür ist neben dem Patientenwunsch nach Zahnerhaltung wieder der ästhetische Aspekt, insbesondere die günstigere Entwicklung des Lippenprofils, des nasolabialen Winkels und der bukkalen Korridore<sup>31</sup>. Die kontroverse Diskussion über „Dehnung“ oder „Extraktion“ zur Auflösung eines Engstandes zeigt<sup>29</sup> – gerade unter dem Aspekt der fraglichen Langzeitstabilität – dass eine skelettale Korrektur vorgezogen werden sollte, wenn unter Würdigung der ästhetischen Parameter eine Transversalentwicklung angestrebt wird. Neuere Studien weisen eine deutlich geringere Rezidivrate der SARME aus im Vergleich zur konventionellen Gaumennahterweiterung oder Dehnung<sup>23,31,38</sup>.

Bei schmalen Ober- und Unterkiefer mit Engstand ohne Kreuzbiss ist dann natürlich eine bimaxilläre transversale Expansion erforderlich<sup>31</sup>. Die Erweiterung des Unterkiefers, die erstmals von Guerrero<sup>14,15</sup> beschrieben wurde, erfolgt nach einer medianen Osteotomie ebenfalls mit einer dental abgestützten Distractionapparat, ähnlich wie im Oberkiefer; sie ist aber technisch in der Regel einfacher.

### Nebeneffekte

Die SARME hat neben den angestrebten Effekten der Korrektur der transversalen

Relation und der Auflösung des Zahnengstandes bei geringer Rezidivgefahr einige beachtenswerte Nebeneffekte. Durch die Vergrößerung des Nasenvolumens kommt es in vielen Fällen zu einer deutlichen Verbesserung der Nasenatmung<sup>23,41,52</sup>. Durch die Weitung des Gaumengewölbes wird außerdem eine korrekte Position der Zunge gefördert, Fehlfunktionen abgebaut und eine Funktionsverbesserung beim Schluckakt erzielt, was wiederum einem Rezidiv entgegenwirkt<sup>23,52</sup>.

Auf die Verbreiterung der Nase im unteren Bereich sollte der Patient vorab hingewiesen werden. Durch die pyramidale Öffnungsform der Maxilla ist sie aber deutlich geringer als die des Zahnbogens<sup>35</sup>. Die Verbreiterung des Nasensteges kann vermieden werden, indem bei der Osteotomie die Spina nasalis anterior am Septum und nicht am Oberkiefer belassen wird, d. h. wenn diese Region nicht mitgedehnt wird. Durch Abtrennen des Septums wird eine Seitabweichung der Öffnungsbewegung vermieden<sup>23</sup>. Die Verbreiterung der Nasenflügel wird in aller Regel nicht als nachteilig empfunden, kann aber falls erforderlich durch spezielle Nahttechniken reduziert werden.

### Die gesteuerte maxilläre Expansion (GME) – OP-Methode nach Lindorf

Der Patient wird im Rahmen der Therapieplanung und der ausführlichen Modell- und Röntgenanalyse vom Kieferorthopäden für den chirurgischen Eingriff vorbereitet. Im Vorfeld der OP, einige Tage vor der stationären Aufnahme, muss der Kieferorthopäde eine ausreichend dimensionierte, möglichst stabile Dehnapparat eingliedern (Biederman-Hyrax-Schraube)<sup>5,7,40</sup>. Außerdem sollte er palatinal an den Oberkiefer-Seitenzähnen kleine Ösen oder Häkchen anbringen, an denen Gummizüge eingehängt werden können.

Der Eingriff erfolgt in nasaler Intubationsnarkose. Zunächst werden die Maxilla, die faciale Kieferhöhlenwand und der basale Anteil der Apertura piriformis durch einen einzigen paramarginalen Schnitt von regio 16 bis 26 dargestellt. Nach sorgfältiger Präparation der Nasenschleimhaut erfolgt die laterale Osteotomie

von der Apertura piriformis bis zur Fissura pterygopalatina mithilfe der oszillierenden Säge (Abb. 1a, c, d).

Anschließend erfolgt die scharfe Trennung des Septum nasi vom Nasenboden, der dann durch Anlegen eines nasalen Sägeschnittes in der Medianebene osteotomiert wird, ohne jedoch dabei die Gaumenschleimhaut zu verletzen (Abb. 1b, i). Die Fissura pterygopalatina kann mit einer oszillierenden Winkelsäge (120 Grad gewinkelt) durchsägt werden. Mit einem speziellen Winkelmeißel (120 Grad)<sup>27</sup> wird das Tuber dann vom Pterygoid gelöst (Abb. 1b, e–h).

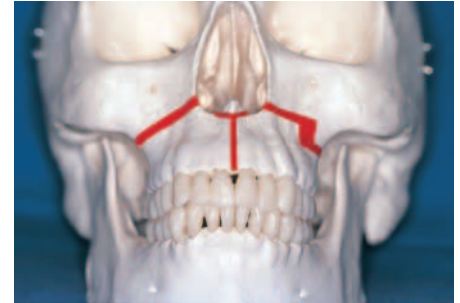

Abb. 1a: Mediane Osteotomielinie unter Umgehung der Spina nasalis anterior und Gegenüberstellung der lateralen Osteotomielinien: konventionelle schräge Osteotomie oder stufenförmige Osteotomie mit Osteotomie zur Vermeidung der Bissöffnung.

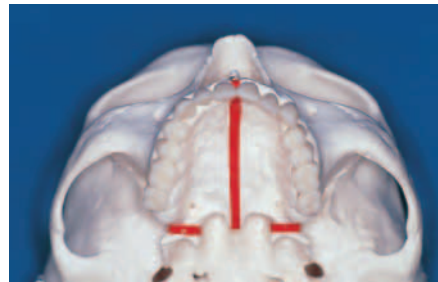


Abb. 1b: Mediane Osteotomielinie und Osteotomie der Fissura pterygopalatina zur Trennung von Tuber und Pterygoid.

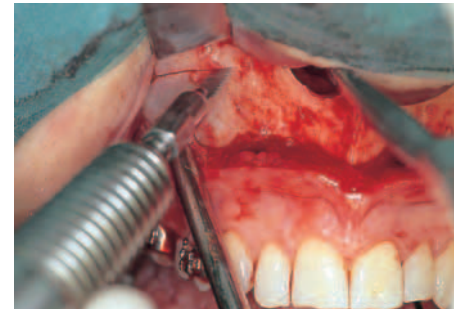


Abb. 1c: Laterale, hier leicht schräge Osteotomie mit der oszillierenden Säge.

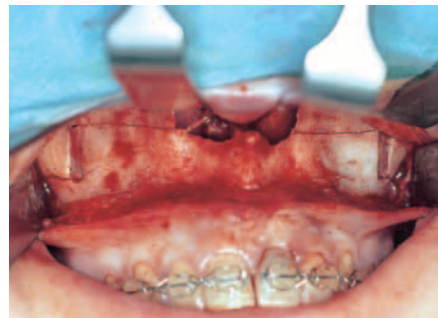

Abb. 1d: Alternativ laterale stufenförmige Osteotomie zur Vermeidung der Bissöffnung.

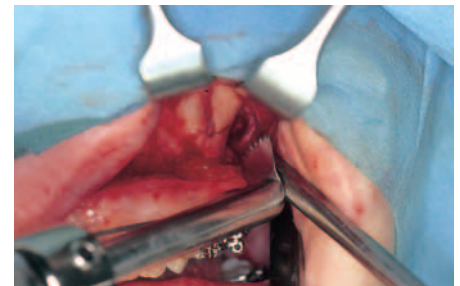


Abb. 1e: Osteotomie der Fissura pterygopalatina mit einer 120° gewinkelten oszillierenden Säge (Prototyp).

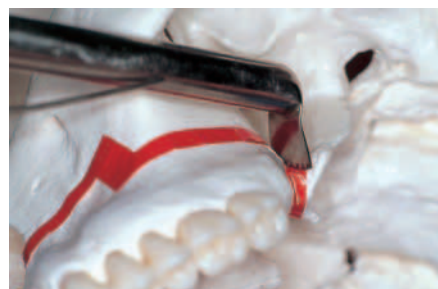

Abb. 1f: Demonstration dieser Osteotomie mit der oszillierenden Säge am Schädel.

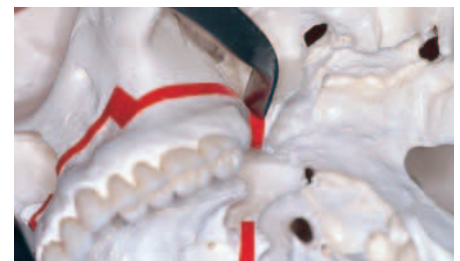

Abb. 1g: Abtrennung des Tubers vom Pterygoid mit einem 120° gewinkelten Meißel (Prototyp).

Zuletzt erfolgt die anteriore sagittale Osteotomie des Alveolarfortsatzes zwischen den Wurzeln der beiden mittleren Inzisivi mit dem Osseoskalpell. Dabei muss der Nervus nasopalatinus geschont werden (Abb. 1j).

Durch Rotation eines in diesen Osteotomiespalt eingesetzten Meißels (Abb. 1k) und gleichzeitiger Aktivierung der Dehnschraube um zehnmal eine Viertelumdrehung (Abb. 1l) erfolgt die Sprengung der Gaumennaht. Zur Verkleinerung der dabei entstandenen Diastase wird die Schraube anschließend wieder um sechsmal eine Viertelumdrehung zurückgedreht, so dass die Diastase auf höchstens einen Millimeter reduziert wird. Abschließend erfolgt der speicheldichte Wundverschluss mit resorbierbarer Naht. Neben der Antibiose werden Kortikoide zur Abschwelung gegeben und physikalische Maßnahmen (Kühlung, Retterspitz®-Auflagen) empfohlen. Der Patient verbleibt für wenige Tage in stationärer Betreuung. Die Dehnschraube muss täglich um zwei bis drei Viertelumdrehungen aufgedreht werden, bis so der notwendige Raum gewonnen ist. Die Dehnschraube sollte vom

Kieferorthopäden immer in einheitlicher Richtung zum Drehen von vorn nach hinten eingebaut werden, um dem Patienten die Handhabung zu erleichtern<sup>53</sup>.

Im Gegensatz zur Empfehlung von Ilizarov<sup>19</sup> bei der Distraction von Röhrenknochen, der fünf Tage die Ausbildung eines ersten Kallus im Spalt abwartet, dehnen wir vom ersten Tag an, wie dies auch die Mehrzahl der anderen Autoren angibt, um eine möglichst frühe Mobilisation und einen Raumgewinn vor der heilungsbedingten Zunahme der Rigidität zu erzielen<sup>23</sup>. Außerdem ist dann die Frühphase der Expansion noch unter stationären Bedingungen kontrollierbar. Allerdings beginnen wir auch mit einer sehr geringen Spaltbreite von maximal einem Millimeter, sodass die nötige Gefäßeinsprossung und Kallusbildung wegen der kurzen Distanz kein Problem darstellt.

Nach der Entlassung führt der Patient die Distraction zuhause weiter, Kontrollen erfolgen je nach Anreiseweg im Abstand von einigen Tagen bis maximal einer Woche. Die Dehnung erfolgt, bis eine Überkorrektur von ca. drei Millimetern beidseits erzielt ist. Bei zahngestragenen

Apparaturen ist nach unserer Erfahrung diese Überkorrektur sinnvoll, um den dentalen Anteil an der Erweiterung nach einem Rezidiv wieder kompensieren zu können. Die skeletale Erweiterung selbst wird als sehr stabil eingestuft, wenn die Gesichtspfeiler ausreichend geschwächt werden, d. h. wenn sich hier nicht zu hohe Spannungen aufgebaut haben. Wird statt der dental fixierten Biederman-Hyrax-Apparatur ein palatinal knochenfixierter oder implantatfixierter Distraktor verwendet, z. B. wenn keine ausreichende dentale Verankerung möglich ist, kann man auf die Überkorrektur verzichten. Der dentale Anteil des eingeplanteten Rezidivs fällt dann weg<sup>39,48,54</sup>.

Nach erfolgter Dehnungsphase schließt sich eine Retentionsphase von mindestens drei Monaten an. Die Schraube kann dazu in der Regel belassen und mit Kunststoff verblockt werden. Nach drei Monaten wird die Apparatur entfernt und die weitere Retention erfolgt über einen genügend stabilen (palatinalen) Bogen oder eine andere Kfo-Apparatur für weitere ca. drei Monate. Drei Monate post OP kann auch mit der Einordnung der Zähne in den

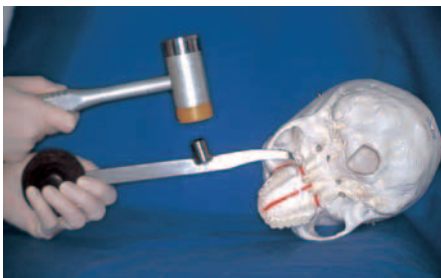


Abb. 1h: Demonstration der Anwendung des Winkelmeißels am Schädel.

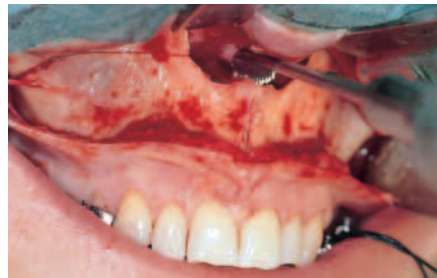

Abb. 1i: Mediane Osteotomie des Gaumens von nasal mit einer oszillierenden Säge mit Tiefenschlag ohne Verletzung der Gaumenschleimhaut.

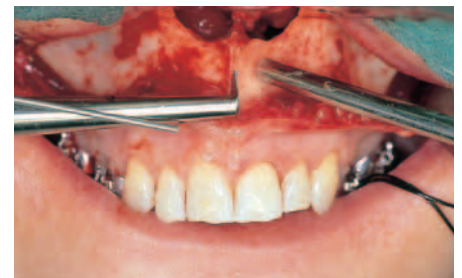

Abb. 1j: Anteriore mediane Osteotomie des Alveolarfortsatzes unter Schonung des Nervus nasopalatinus mit einer dünnen Winkelsäge oder dem Osseoskalpell.

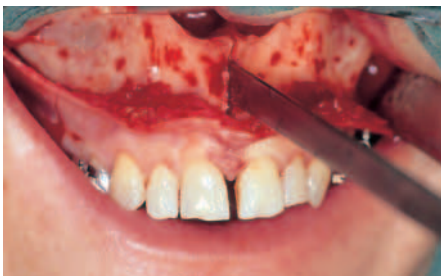

Abb. 1k: Durch Rotation eines in den anterioren Osteotomiespalt eingesetzten Meißels wird die Sutura geöffnet.

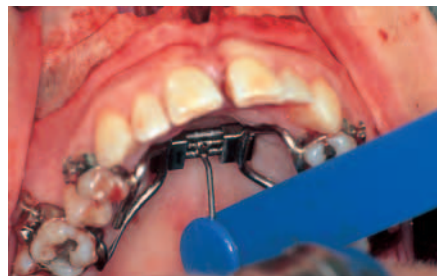


Abb. 1l: Gleichzeitig wird palatinal die Biederman-Hyrax-Schraube aufgedreht.

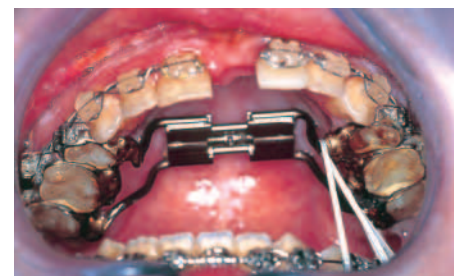

Abb. 1m: Steuerung der Expansion durch intermaxilläre Criss-Cross-Gummizüge.

Zahnbogen begonnen werden. Im frontalen Bereich ist dies bereits sechs Wochen post OP möglich, um das störende Diastema zu schließen. Dieses tendiert ohnehin von Anfang an stark zum Spontanverschluss, wohl aufgrund des Faserzugs im parodontalen Ligament<sup>31</sup>.

Bei knochenfixierten Distraktoren kann die Behandlungszeit insgesamt verkürzt werden, da umfangreichere Zahnbewegungen schon während der Retentionsphase möglich sind<sup>39,48,54</sup>.

**Selektive Schwächung der Gesichtspfeiler zur dreidimensionalen Erweiterung des OK**

Bei der ursprünglichen Methode der SARME ist nur eine symmetrische Erweiterung des Oberkiefers und somit die Korrektur des beidseitigen Kreuzbisses möglich. In Einzelfällen wurde diese Methode bereits früher für einseitige Kreuzbisse durch Osteotomie nur einer Oberkieferseite<sup>34,35,54</sup> modifiziert.

Neben der Notwendigkeit, eine Oberkieferseite zu fokussieren, sprechen auch weitere Faktoren für die Weiterentwicklung der Methode. So ist zu bedenken, dass zur Therapie des Kreuzbisses vor allem eine transversale Verbreiterung im Molarenbereich benötigt wird, wohingegen zur Auflösung eines Engstandes durch Zahnbogenvergrößerung gerade der anteriore Bereich verbreitert werden soll. Wird z. B. die Fissura pterygopalatina nicht osteotomiert, kommt es zwangsläufig zu einer V-förmigen Dehnung mit nur geringem Raumgewinn im Molarenbereich, problematisch z. B. bei der Therapie des Kreuzbisses.

Durch unsere Modifikation der üblichen OP-Technik kann nun gezielt die gewünschte Erweiterungsform erreicht werden. Wir bezeichnen sie deshalb als gesteuerte maxilläre Expansion (GME). Drei Faktoren sind dabei von Bedeutung:

1. Das Wichtigste ist die selektive Schwächung der Gesichtspfeiler entsprechend ihrem Widerstand und der angestrebten Bewegung. Dieser Effekt ist nicht quantifizierbar und setzt chirurgische Erfahrung und dreidimensionales Den-

ken hinsichtlich der Rotations- bzw. Bewegungsachsen voraus. Erzielt wird eine individuelle Erweiterung entsprechend der Einzelfallplanung.

2. Neben der selektiven Schwächung im Bereich der Osteotomielinien können zur gezielten Versteifung, also Erhöhung des Widerstandes, auch Miniplatten (Le-Fort-I- oder modifizierte Kinnplatten, Dysgnathiemodul nach Lindorf<sup>25</sup>, Firma Martin, Tuttlingen) eingesetzt werden, die als semirigide Fixierung funktionieren. Dies ist in seltenen Fällen erforderlich, wenn keine ganz einseitige, aber eine asymmetrische Bewegung angestrebt wird und sich z. B. nach der Osteotomie die Mobilität beim probeweisen Aufdrehen der Dehnapparaturs als zu hoch erweist.
3. Zusätzlich ist eine individuelle Führung bzw. Steuerung der Bewegung während der Distraktionsphase durch intermaxilläre Criss-Cross-Gummizüge nach Bedarf möglich (Abb. 1m).

Neben der transversalen Problematik muss die vertikale und sagittale Relation bei der Öffnungsbewegung durch entsprechende Auswahl der Osteotomielinien berücksichtigt werden. In der Regel ist die Expansion mit einer Bissöffnung und einer leichten anterioren Bewegung der Maxilla verbunden<sup>8,9,10,16</sup>. Bei der nicht chirurgischen Gaumennahterweiterung erfolgt diese Bissöffnung aufgrund der Rotationsachse des Oberkiefers und ist nicht vermeidbar<sup>50</sup>. Bei der chirurgischen Unterstützung ist der Effekt beeinflussbar: Durch die übliche schräge Osteotomielinie läuft der Oberkiefer im Seitenzahnbereich wie auf einer Rampe nach kaudal, d. h., der Biss öffnet sich. Dies kann durch eine stufenförmige Osteotomielinie vermieden werden. Die Dehnung wird dann durch eine vertikale Osteotomie, d. h. Entnahme eines entsprechend großen Knochenstreifens ermöglicht (Abb. 1a, d).

Nachstehende drei Fallbeispiele veranschaulichen die gesteuerte maxilläre Expansion (GME) mittels Callusdistraktion zur Auflösung des extremen Engstandes, zur transversalen OK-Entwicklung und nachfolgenden Implantatinser-tion.

**Fall 1**

Im *ersten Fallbeispiel* (Abb. 2a–j), bei einem 17-jährigen Patienten, wurde eine mandibuläre Prognathie mit Schmalkiefer im Oberkiefer, extremem Engstand der OK-Front und beidseitigem Kreuzbiss diagnostiziert. Nach der GME ist die Auflösung des Engstandes möglich. 17 Monate nach dem Ersteingriff erfolgten dann die Rückverlagerung des Unterkiefers in toto, Einstellung einer neutralen Okklusion und gleichzeitige Kinnrandverschiebung mit Ostektomie zur Profilverbesserung.

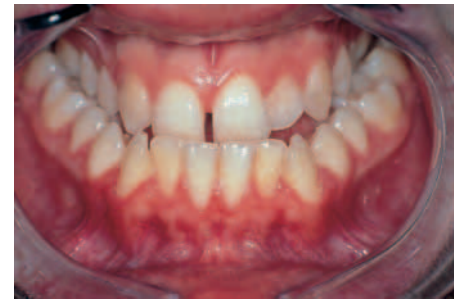

Abb. 2a: 17-jähriger Patient mit mandibulärer Prognathie und beidseitigem Kreuzbiss.

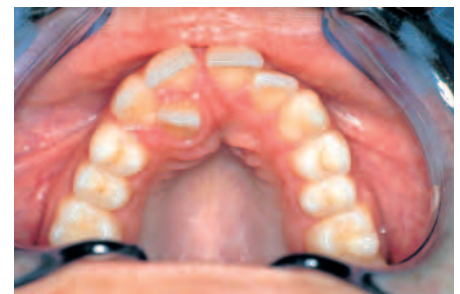

Abb. 2b: Gravierender Engstand mit palatinal stehendem Zahn 12 im schmalen Oberkiefer.

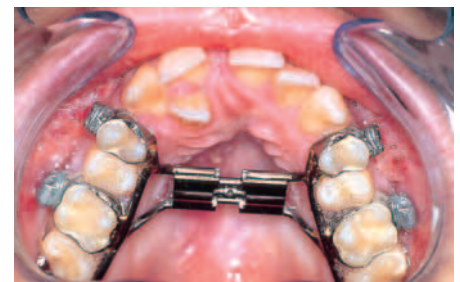

Abb. 2c: Anfangsphase der Expansion des Oberkiefers mittels Biederman-Hyrax-Apparatur, hier 8 Tage nach der chirurgischen Mobilisierung.

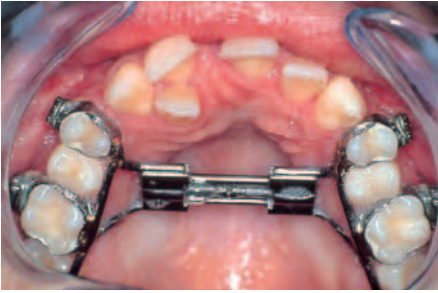

Abb. 2d: Ende der Distraktionsphase mit leichter Überkorrektur 3 Wochen post OP, der Patient drehte zweimal täglich eine Viertelumdrehung auf.

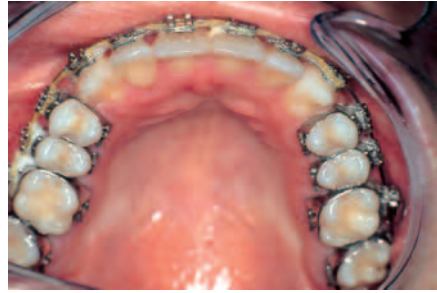

Abb. 2e: Kieferorthopädische Einordnung des Zahnes 12 und Ausrundung des Zahnbogens.

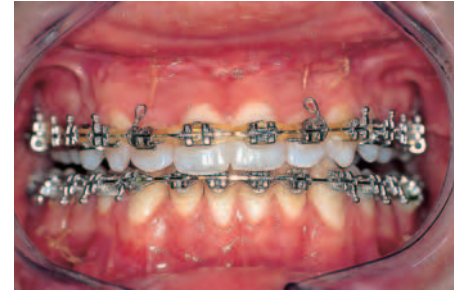

Abb. 2f: Okklusion nach GME und nach Rückverlagerung des Unterkiefers in toto in einem zweiten Schritt.

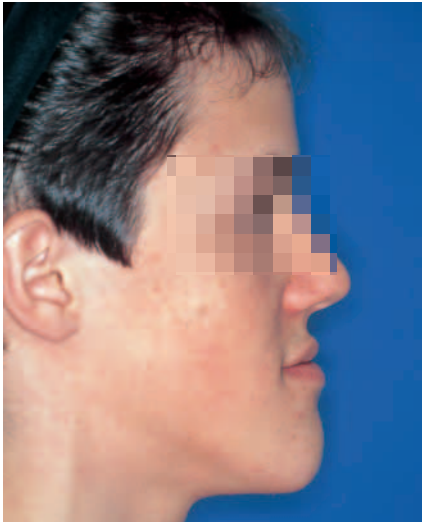

Abb. 2g: Profil bei Behandlungsbeginn.

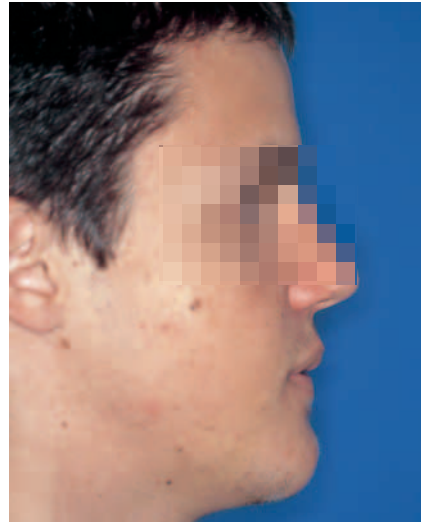

Abb. 2h: Profil nach GME und Rückverlagerung des Unterkiefers mit ergänzender Kinnplastik.

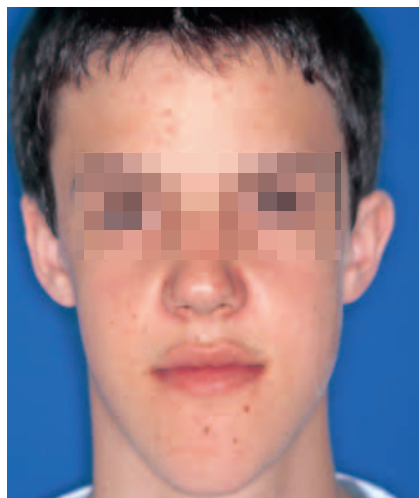


Abb. 2i: En face bei Behandlungsbeginn.

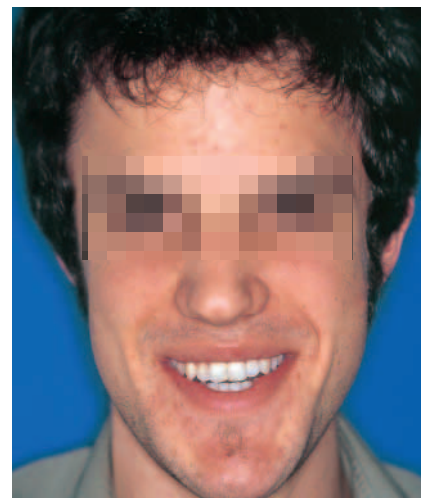

Abb. 2j: 3 Jahre später stabiles Ergebnis nach komplexer kieferorthopädischer und chirurgischer Dysgnathie-Korrektur mit GME; attraktives Lächeln mit gut gefüllten bukkalen Korridoren.

## Fall 2

Im zweiten *Fallbeispiel* (Abb. 3a–l), bei einem 28-jährigen Patienten, wurde aus unerfindlichen Gründen früher der Zahn 21 entfernt – mit sehr negativen ästhetischen Auswirkungen. Die Lücke war geschlossen, es lagen eine mandibuläre Prognathie mit Laterognathie und ein Schmalkiefer im Oberkiefer vor. In einem ersten Schritt erfolgte die GME, die Lücke 21 wurde dabei geöffnet und in der Folge offen gehalten. 7 Monate später wurde der Unterkiefer in toto zurückverlagert, geschwenkt und eine Kinnrandverschiebung durchgeführt mit keilförmiger Ostektomie zur Höhenreduzierung (links mehr als rechts). In gleicher Sitzung wurde mit einem autologen Knochenblocktransplantat vom Kieferwinkel der schmale Alveolarfortsatz regio 21 augmentiert. Acht Monate später konnte in Lokalanästhesie völlig problemlos ein Standard-Plus® Implantat (Fa. Straumann) regio 21 inseriert werden, das nach Abschluss der Kfo-Behandlung vom behandelnden Hauszahnarzt mit einer Einzelkrone versorgt wurde.

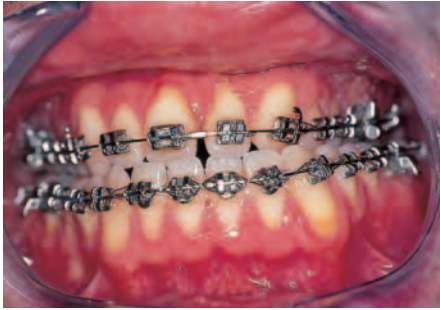


Abb. 3a: 28-jähriger Patient mit mandibulärer Prognathie und ausgeprägter Laterognathie, Zahn 21 fehlt, die Lücke ist fast geschlossen.

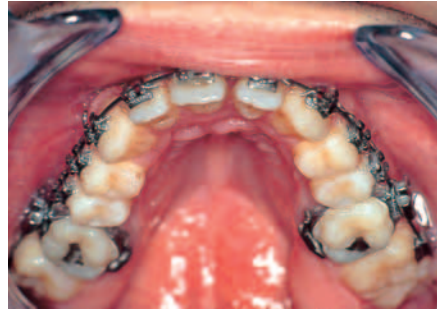

Abb. 3b: Transversal unterentwickelter Oberkiefer mit beidseitigem Kreuzbiss.

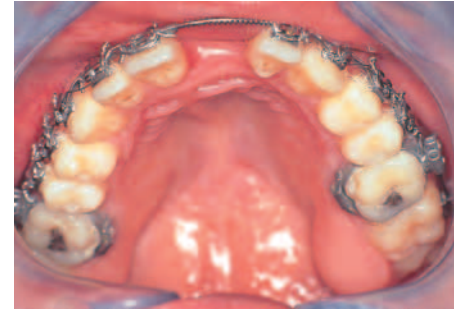


Abb. 3c: Zustand nach GME, der Kreuzbiss beidseits ist überstellt und die Lücke 21 geöffnet.

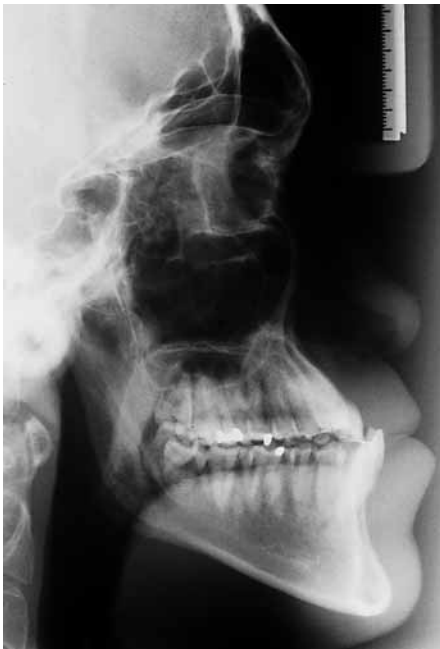

Abb. 3d: Fernröntgenseitbild bei Behandlungsbeginn.

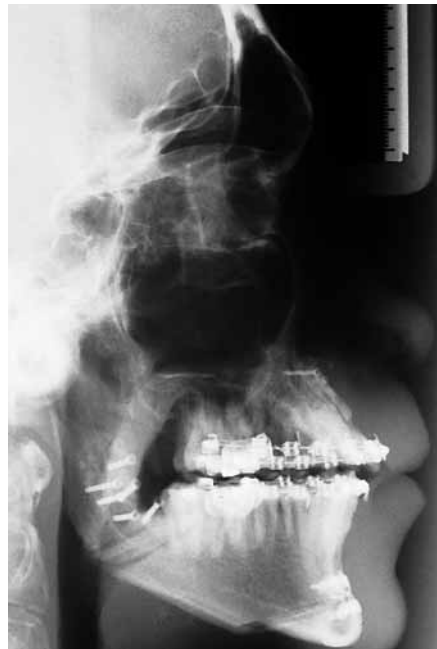

Abb. 3e: Fernröntgenseitbild nach Rückverlagerung und Schwenkung des Unterkiefers in toto, ergänzender Kinnplastik und Auflagerung eines Knochenblockes regio 21 zur Augmentation des schmalen Alveolarfortsatzes.

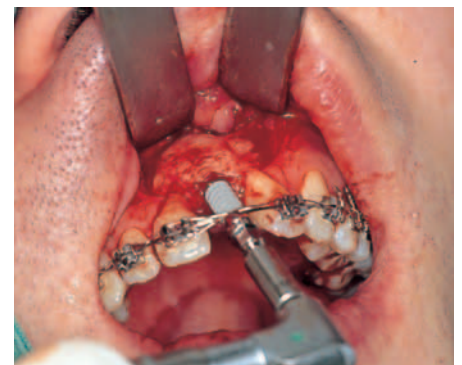

Abb. 3f: Zur Versorgung der Einzelzahnücke 21 wird ein Standard-Plus®-Implantat (Fa. Straumann) in den augmentierten Knochen inseriert.

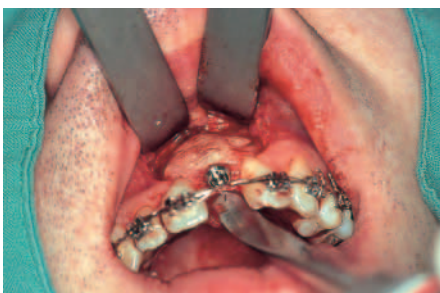

Abb. 3g: Das Implantat ist in prothetisch korrekter Position inseriert.

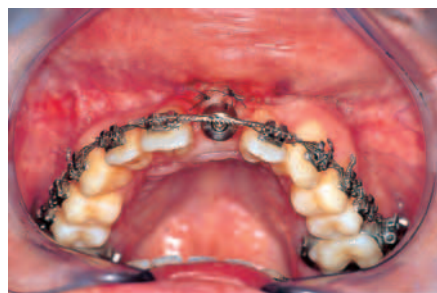

Abb. 3h: Die Implantatfreilegung kurz vor Abschluss der Kfo-Behandlung erfolgt mit einer Verschiebelappenplastik zur Optimierung der periimplantären Weichgewebssituation.

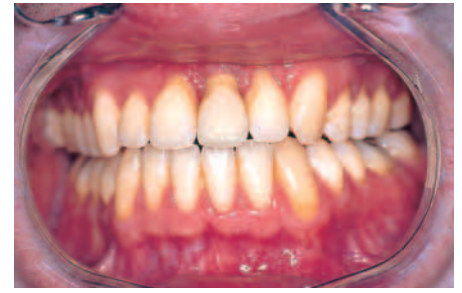

Abb. 3i: Okklusion nach GME, Rückverlagerung und Schwenkung des Unterkiefers sowie prothetischer Versorgung des Implantates 21 durch den Hauszahnarzt.

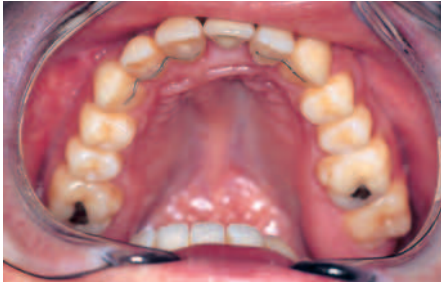

Abb. 3j: Gute Ausrundung des Oberkiefers, auch als Voraussetzung für eine normale Zungenfunktion.

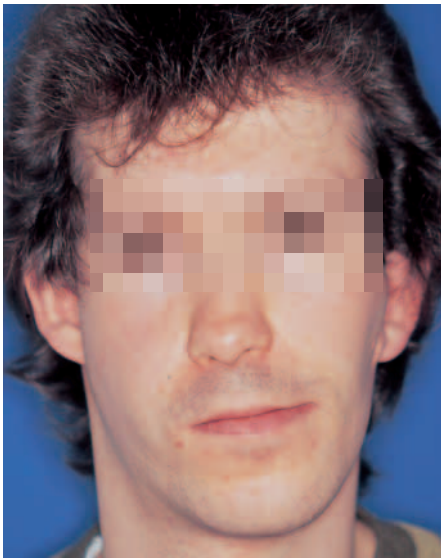

Abb. 3k: En face bei Behandlungsbeginn.

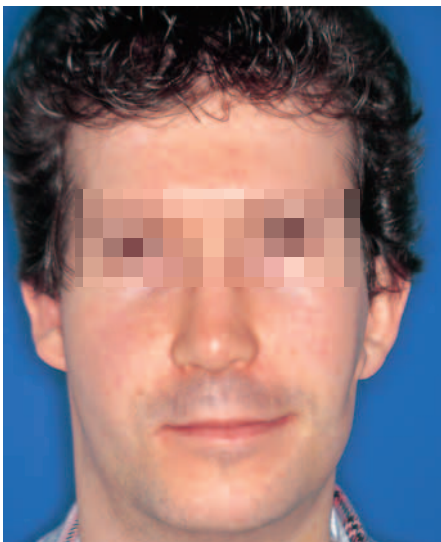

Abb. 3l: En face nach GME, Rückverlagerung und Schwenkung des Unterkiefers, ergänzender Kinnplastik und Nasenkorrektur sowie implantatprothetischer Versorgung.

**Fall 3**

Im *dritten Fallbeispiel* (Abb. 4a–e) wies der 32-jährige Patient ein Lückengebiss im Oberkiefer auf bei Schmal kiefer und einseitigem Kreuzbiss im Molarenbereich links. Es erfolgte eine GME mit einseitiger Schwächung der Gesichtspfeiler links zur Überstellung des Kreuzbisses. Nach Abschluss der kieferorthopädischen Behandlung ist die Versorgung der Lücken mit Implantaten vorgesehen.

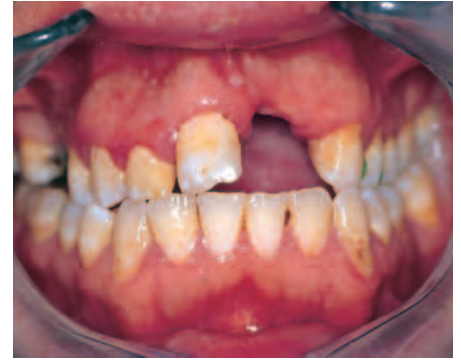

Abb. 4a: 32-jähriger Patient mit Lückengebiss im Oberkiefer, einseitigem Kreuzbiss im Molarengebiet links sowie Kopfbiss im Prämolarenbereich beidseits durch transversale Enge des Oberkiefers.

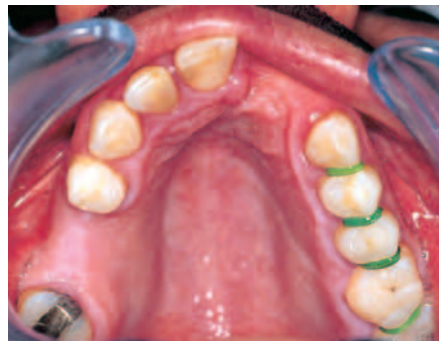

Abb. 4b: Die palatinale Ansicht zeigt die asymmetrische Situation im Oberkiefer mit unzureichender Transversalentwicklung.

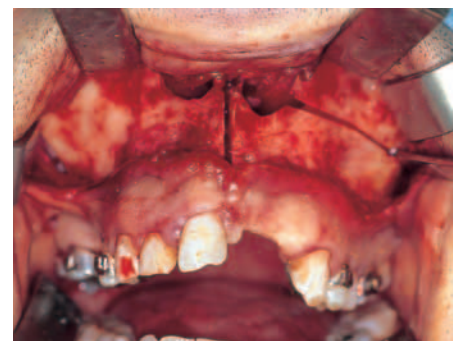

Abb. 4c: Durch einseitige Osteotomie wird die Bewegung gesteuert.

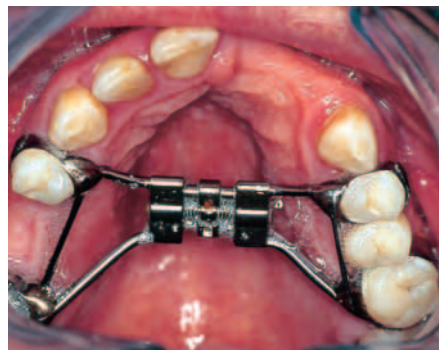


Abb. 4d: Die GME führt zu einer symmetrischen Ausformung des Oberkiefers mit Überstellung des Kreuzbisses.

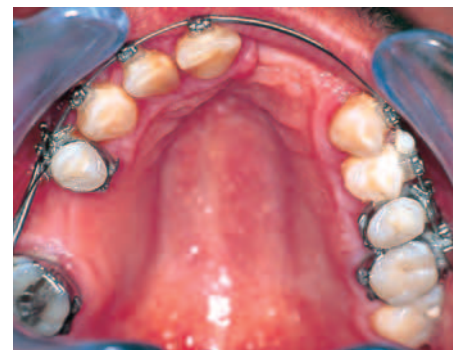

Abb. 4e: Nach Retentionsphase und Ausrunden des Zahnbogens kann nun eine implantatprothetische Versorgung erfolgen.



## Ergebnisse und Diskussion

In den Jahren 2000 bis 2004 haben wir an 1002 Patienten Dysgnathiekorrekturen durchgeführt, davon 68 chirurgisch gesteuerte Gaumennahtweiterungen mit selektiver Schwächung der Gesichtspfeiler. In 80 Prozent dieser Fälle schloss sich ein Zweiteingriff (mono- oder bignath) zur Korrektur der sagittalen und/oder vertikalen Relation an. Im Oberkiefer handelte es sich meistens um Le-Fort-I-Osteotomien mit kalibrierten Präzisions-Mikroplatten, wobei in diesen Fällen schon bei der GME die geplante spätere Osteotomie von den Schnittlinien her berücksichtigt wurde. Im Unterkiefer wurde häufig eine modifizierte sagittale Ramusosteotomie durchgeführt. Die Fixierung erfolgte dann mit gelenkschonender Positionsverschraubung, auch als Tandemverschraubung bekannt<sup>25,26</sup>. Den hohen Prozentsatz an weiterführenden Korrekturen führen wir u. a. darauf zurück, dass uns als Chirurgen komplexe Dysgnathiefälle vom Kieferorthopäden vorgestellt werden, während das vielleicht bei Patienten mit einer rein transversalen Problematik, die also durch eine GME allein zu lösen wäre, nicht immer der Fall ist.

Es wird ja, wie oben bereits erwähnt, immer wieder die Meinung publiziert, diese Fälle doch möglichst „ohne Chirurgie“ zu lösen, wofür der Patient sicher leichter motivierbar ist. Dabei geht man aber, wie von vielen Autoren nachgewiesen, unter anderem ein hohes Risiko ein, langfristige Zahnschäden zu verursachen. Insbesondere die oberen Molaren zeigen nach unserer Erfahrung oft Jahre später die Folgen der forcierten Bewegung „aus dem Alveolarfortsatz heraus“: Im günstigsten Fall treten bei parodontaler Resistenz nur Gingivarezessionen auf, in ungünstigeren Verlaufsformen bei parodontaler Insuffizienz aber Taschenbildung bis hin zum Zahnverlust. Darüber hinaus ist bei diesem Vorgehen auch die Rezidivneigung deutlich größer, wenn nicht die skelettale Basis für den Zahnbogen geschaffen wird.

Bei den von uns durchgeführten Eingriffen gab es keine schwer wiegenden chirurgischen Komplikationen, insbeson-

dere keine schwer wiegenden Blutungen, Infektionen, Nekrosen oder Nervstörungen im Bereich der Schädelbasis<sup>18</sup>.

Dagegen verursachte die Dehnapparat in einigen Fällen Probleme, wie dies auch von anderen Autoren berichtet wird<sup>40</sup>. Wenn die Apparatur nicht ausreichend dimensioniert und sehr stabil gestaltet ist, kommt es unter der Belastung zur Verformung und damit mangelnden Kraftübertragung. Dies kann auch der Fall sein, wenn die Biederman-Hyrax-Schraube zu tief in der palatinalen Wölbung angebracht wird und die Verstrebungen dadurch stärker gebogen sind. Eine zu oberflächliche Lage der Schraube beeinträchtigt andererseits den Patienten zu stark.

In einem Fall kam es zum Bruch der Apparatur, da sich die Verstrebung an der Lötstelle zum Band gelöst hatte. Es muss also auf eine sehr stabile flächige Verlötung oder Schweißung an dieser Stelle geachtet werden. Auch die Bänder selbst müssen ausreichend dimensioniert sein und dürfen sich nicht während der Behandlung lösen. Möglichst viele Zähne sollten zur Verankerung herangezogen werden, um die Kippung zu schwacher Ankerzähne zu vermeiden. Falls keine ausreichende dentale Verankerung möglich ist, muss in Einzelfällen auf einen skelettal oder implantatverankerten Distraktor ausgewichen werden<sup>39,48,54</sup>. In der Regel ist aber die klassische Dehnapparat mit Biederman-Hyrax-Schraube kostengünstiger, einfacher zu handhaben und völlig ausreichend, vorausgesetzt sie ist ausreichend stabil dimensioniert<sup>5,7,53</sup>.

In seltenen Fällen kommt es vor, dass bei sehr schmalem Gaumen nur eine relativ kurze Schraube eingebracht werden kann, die dann über keine ausreichende Dehnfähigkeit verfügt.

Die Distraktionsphase sollte innerhalb von 3 Wochen abgeschlossen sein, da danach die Rigidität durch die Heilungsprozesse stark zunimmt.

Als Alternative zur GME ist die Le-Fort-I-Osteotomie mit medianer Spaltung (*two piece maxilla* bzw. *three piece maxilla*) zu diskutieren<sup>17,35,45,46</sup>, insbesondere wenn bei dem Patienten auch vertikale

und sagittale Verlagerungen erfolgen sollen.

Dabei lässt sich aber im frontalen Anteil des Zahnbogens keine nennenswerte Verbreiterung erzielen, da die Weichgewebe hier die Verschiebung limitieren. Zur Auflösung eines Engstandes ist dieses Vorgehen also nicht geeignet<sup>17</sup>. Außerdem werden längere Immobilisierungszeiten benötigt, denn Miniplatten bieten nur eine semirigide Fixierung und die knöchernen Durchbauung teilweise großer Spalten benötigt Zeit. Aus diesen Gründen ist auch die Rezidivgefahr deutlich größer.

Bei kleinen Segmenten kann außerdem die Blutversorgung sehr problematisch werden. Von manchen Autoren werden schwer wiegende Komplikationen, wie Nekrosen von Segmenten, angegeben<sup>35</sup>.

Wir favorisieren deshalb in komplexen Fällen grundsätzlich die gesteuerte maxilläre Expansion (GME) durch Distraction nach selektiver Schwächung der Gesichtspfeiler als ersten Schritt der Kombinationstherapie mit der Möglichkeit, zunächst die transversale Relation perfekt einzustellen. Nach entsprechender kieferorthopädischer Vorbereitung der einzelnen Zahnbögen mit Einordnung der Zähne erfolgt dann in einem zweiten Schritt die Korrektur der vertikalen und sagittalen Diskrepanz. In Fällen mit alleiniger transversaler Problematik stellt die GME ab einem Alter von 14 bis 15 Jahren ohnehin das Mittel der Wahl dar, schon um schwer wiegende Komplikationen infolge zu hoher Kraftanwendung auf die Ankerzähne zu vermeiden und ein langzeitstabiles und ästhetisch gutes Ergebnis zu erzielen.

*Die Literaturliste kann bei der Redaktion angefordert werden.*

*Korrespondenzadresse:  
Prof. Dr. Dr. Dr. H. Lindorf  
u. Dr. R. Müller-Herzog  
Fürther Str. 4a  
90429 Nürnberg  
Tel.: 0911 2870770  
Fax: 0911 269851  
E-Mail: info@professor-lindorf.de*